Das
Symblepharon
und
die Heilung dieser Krankheit durch eine neue Operationsmethode

von

Dr. F. A. v. Ammon,

Zweite verbesserte Auflage.

Dresden,
gedruckt in der Buchdruckerei von Ernst Blechmann.

Das

Symblepharon

und

die Heilung dieser Krankheit durch eine neue Operationsmethode.

Ein Glückwünschungsschreiben

dem Herrn

Dr. J. A. W. Hedenus

Leibarzte und Leibwundarzte Sr. Majestät des Königs und Sr. Königl. Hoheit des Prinzen Mitregenten von Sachsen, Ritter des Ordens für Verdienst und Treue, Königl. Sächs. Hof- und Medicinalrathe, mehrerer ärztlichen Gesellschaften Mitgliede

am

Tage Seines funfzigjährigen Amtsjubiläum

den 16. Julius 1833

überreicht

von

Dr. A. Clarus

Dr. F. A. v. Ammon

Professor an der chirurgisch-medicinischen Academie zu Dresden und Director des damit verbundenen Poliklinikum's, Arzt an der Blindenerziehungs-Anstalt und beim Augenkranken-Heilvereine daselbst, des Vereins für Heilkunde in Preussen, der Königl. Societät der Aerzte zu Stockholm und der zu Copenhagen, des Hufeland'schen Vereins zu Berlin, medicinisch-chirurgischer Gesellschaften zu Bonn, Dresden, Erlangen, Frankfurth am Main, Hamburg, Hanau, Heidelberg, Leipzig, Marburg, Metz, Minden und Zürich Mitglied oder Correspondent.

Zweite verbesserte Auflage.

Mit einer Kupfertafel.

Dresden,

in der Walther'schen Hofbuchhandlung.

1834.

Vorwort.

Die vorliegenden Untersuchungen über einen chwierigen und vernachlässigten ophthalmologi-chen Gegenstand haben eine so günstige Auf-ahme gefunden, dass die Exemplare der ersten, eilich sehr kleinen, Auflage sehr bald nicht ehr hinreichten den vielen Nachfragen zu ge-ügen. Desshalb veranlasste die Verlagshandlung esen zweiten Abdruck, den zu verbessern und vervollständigen ich mich nach Kräften be-ühte habe.

Dresden, Ende Novembers 1833.

Dr. v. Ammon.

Brevem morbi non satis investigati historiam trado secundum vera naturae phaenomena, quam experientia propria suggessit, magistra haud quaquam infida.

Thomas Sydenham.

Das Symblepharon, oder die Verwachsung eines oder beider Augenlider mit dem Augapfel, ist eine nicht eben häufig vorkommende Krankheit. Sie steht in dem bösen Rufe, unheilbar zu seyn, und hat allerdings die meisten zu ihrer Heilung angestellten Operationsversuche bis jetzt hartnäckig vereitelt. Dieses liegt zum Theil in der Natur dieser Krankheit, welche die Wahrheit des alten chirurgischen Satzes bestätigt, dass es schwerer ist, krankhaft verbundene Theile getrennt zu erhalten, als getrennte mit einander organisch zu verbinden; zum Theil dürfte es daher kommen, dass bei allen Fortschritten der Ophthalmopathologie die genauere Erforschung dieses Leidens sowohl in genetischer als in pathologisch-anatomischer Beziehung vernachlässigt ward, wozu der Umstand beigetragen haben mag, dass man nach einzelnen Beobachtungen das Wesen dieser Krankheit beurtheilte, da die gründliche Erforschung derselben doch nur durch Zusammenstellung und Vergleichung vieler und verschiedenartiger Fälle der Art erlangt werden kann. Auf die eben angegebene Weise, an der Hand der pathologischen Anatomie, und durch vergleichende Betrachtungen einiger

bisher ebenfalls wenig beachteter Krankheiten der Bin
dehaut in die Natur und die Entstehung des Symbl
pharon einzudringen, ist die Aufgabe der folgenden, a
vielfältige Beobachtungen gestützten Untersuchungen.

Als Bildungsfehler kommt das Symblepharon wol
gar nicht vor; wenigstens lässt sich dies nach der Bi
dungsgeschichte der Augenlider nicht annehmen, u
sollten Kinder, wie es hier und dort erzählt wird, m
Symblepharen geboren worden seyn, so waren die
Fälle gewiss Folgen von Entzündungen, während d
Uterinlebens überstanden, oder die Beobachter hielten ei
Leiden für angeboren, welches doch erst nach der Gebu
sich gebildet hatte[1]); eine Behauptung, welche Seilers kr
tische Nachforschungen über diesen Gegenstand vollkom
men bestätigen [2]), und die durch folgende Betrachtunge
über die Genesis der Augenlider auf das Bestimmtes
gerechtfertiget wird.

In der ersten Zeit der Ausbildung des menschliche
Embryo nämlich, wo von den Augenlidern noch kei
Spur vorhanden ist, die Augäpfel als kleine runde, etwa
platt gedrückte Kugeln an den Seitentheilen des Kopfe
liegen, überzieht dieselben eine feine schleierartige Men
bran, die über die ganze Oberfläche des Foetus sich ver
breitet. Nach und nach bilden sich die Augenlider, vo
denen das untere zuerst entsteht, durch einfache Hautfa
ten. Hierdurch schlägt sich ein Theil der äussern sel
feinen Haut nach innen um und behält hier seine Glät
und Feinheit bei, während nach und nach die äusser
Haut sich zur Cutis und Epidermis umgestaltet. Bi

---

1) S. Zeitschrift für die Ophthalmologie, Band III, Heft 1. mein
Abhandlung „Ueber die angeborne Cataracta," S. 71. un
Beer: Das Auge. Wien 1813 in 8. S. 55.

2) Beobachtungen ursprünglicher Bildungsfehler und gänzliche
Mangels der Augen. Dresden, Walthersche Hofbuchhand
lung, 1833 in Fol. mit einer Kupfertafel. p. 33. u. 34.

Fortschreitender Verlängerung der besprochenen Hautfal-
en bilden sich aus ihnen die Augenlider mehr und mehr
eraus, und berühren sich endlich am Augenlidspalt, so
lass der Augapfel ganz bedeckt ist. Durch diesen einfachen
Bildungsvorgang, Faltung der allgemeinen Hautbedeckung
n zwei sich nach und nach verlängernde, endlich sich
egenseitig berührende Hautfortsätze, entsteht ein Sack,
er nach vorn, am Spalte, eine Zeitlang durch Anhäu-
ung des Smegmas der allgemeinen Hautbedeckung ge-
chlossen ist, kurz vor, oder bald nach der Geburt aber
ich als Augenlidspalt öffnet. Das Innere dieses Sackes
st, so lange er geschlossen ist, von einer hellen Feuch-
igkeit angefüllt, eine Absonderung der innern Haut durch
elche die Berührung des Augapfels mit den Augenli-
ern und das etwa dadurch entstehende, aber bei der Be-
chaffenheit der zwei absondernden Flächen ohne ent-
ündliche Metamorphose überhaupt nicht mögliche Ver-
achsen dieser Organe mit einander, sonach die Entste-
ung des Symblepharon, verhindert wird. Die innere
Iembran dieser Höhle ist mithin, so lange sie geschlos-
en ist, eine seröse, welche zur Schleimhaut sich umän-
ert, wenn der Augenlidspalt sich öffnet, eine Ansicht,
ie bei weiterer Prüfung die verschiedenartigen Meinungen
ber die Natur der Conjunctiva vielleicht zu vereinigen
ermag, wenigstens über die Neigung dieser Membran
ur Entzündung bald nach der Geburt (Ophthalmia neo-
atorum) einigen Aufschluss gewährt [3]).

---

3) Fig. 1. Stellt die Beschaffenheit der Augenlider und der Augapfelbindehaut bei einem fünf- bis sechsmonatlichen Embryo zur Erläuterung der gegebenen Beschreibung des Augenlidsackes, im Durchschnitt gedacht, dar. a. a. b. Augenlider, die sehr gewölbt sind. a. a. die Stelle, wo die Conjunctiva palpebralis auf den Bulbus übergeht. b. geschlossener Augenlidspalt. c. Augapfel. d. Höhle, die zwischen Bulbus und den geschlossenen Augenlidern beim menschlichen Fœtus aus der zweiten Hälfte der Schwangerschaft vorhanden ist.

Durch das Oeffnen der Augenlidspalte, und durch die Bewegungen der Augenlider und des Augapfels bekommt die im Durchschnitt gedachte, früher sackartig gestaltete innere Bekleidung der Augenlider und vordere Bekleidung des Bulbus eine trianguläre Gestalt, dessen sehr breite, an den Enden nach hinten umgebogene Basis die vordere Fläche des Bulbus ist, und als dessen Spitze der Augenlidspalt angesehen werden kann.

Die diesen eigenthümlichen Raum zwischen Augenlidern und Augapfel auskleidende Conjunctiva ist nun entweder auf ihrer vorderen oder hinteren Fläche der Sitz des Symblepharon, welches Celsus [4]) kurz und bündig „illud malum nannte, quo palpebrae cum albo oculi cohaerescunt," und bei welcher Definition auch alle neuern Schriftsteller über diese Krankheit (einen Monographen hat sie noch nicht gefunden,) stehen geblieben sind, da sie bei Betrachtungen der verschiedenen Symblepharonarten die verschiedenen Ursachen derselben, wie die verschiedenen Stellen des Sitzes dieser Krankheit, fast immer übersahen. Die Verwachsung der Augenlider mit dem Augapfel kommt aber entweder an der vorderen bei der Abduction sichtbaren Fläche der Lider, oder an den hintern Stellen derselben vor, wodurch folgende zwei Hauptarten von Symblepharen zu unterscheiden sind:

1) Symblepharon, entstanden durch Verkürzung der degenerirten Bindehaut an der Uebergangsstelle vom Augapfel zu den Augenlidern. Symblepharon posterius.

2) Symblepharon, entstanden durch theilweise oder gänzliche Verwachsung der vordern Fläche der Augapfel-Bindehaut mit der des Augenlides, oder durch neue Bildungen auf derselben. Symblepharon anterius.

---

4) De Medicina, lib. VII. c. 7. §. 6. p. 425. ed. Krause.

Fassen wir diese der Natur entnommene Eintheilung der verschiedenen Symblepharonarten näher in das Auge.

I) Symblepharon, entstanden durch Verkürzung der degenerirten Bindehaut an der Uebergangsstelle vom Augapfel zu den Augenlidern. Symblepharon posterius.

Es giebt einen pathologischen Zustand der Augapfelbindehaut, welcher älteren Augenärzten nicht unbekannt war, und den J. Taylor, und nach ihm Beer, Henosis nannten [5]). Der Sitz dieses Uebels ist vorzüglich der Theil der Conjunctiva, welcher, ziemlich faltenreich, da sich befindet, wo diese Membran von dem hintern Theile des Augenlides zum Augapfel sich begiebt. Untersucht man einen solchen Zustand, den ich bis jetzt bei weitem häufiger an dem untern als an dem obern Augenlide beobachtet habe, genauer, so findet man eine Verkürzung des Raums an dem äussern Palpebralrand bis zur Tiefe der Bindehautumschlagung (Fig. 2. b. d.). Diese Verkürzung des Raumes ist stets Folge einer chronischen Entzündung der Conjunctiva, wodurch diese Membran eigenthümlich degenerirt, dann verdickt sich zusammenzieht, den hintersten Theil des Augenlides und die unterste Parthie des Bulbus gleichsam verlässt, und, ohne eine Falte nach hinten und innen zu bilden, vom Augenlide gerade zum Augapfel geht. Dieses sieht man sehr genau, wenn man das Augenlid stark vom Augapfel abzieht, wodurch jenes verkürzt und mit dem Bulbus enger als im naturgemässen Zustand zusammenhängend erscheint. Bei dieser Verkürzung der Conjunctiva in Folge chronischer Entzündung bilden sich sehr bald Längenfalten,

5) S. Nosographia ophthalmica. Lipsiae 1763. in fol. pag. 11. und Lehre von den Augenkrankheiten. Wien 1817. in 8. Bd. II. pag. 122.

die an die Stelle der verloren gegangenen normalen hintern Querfalte treten. Diese Längenfalten erstrecken sich bisweilen von der innern Seite der Palpebralconjunctiva bis zur Hornhautbindehaut, und werden zu allgemein wahrscheinlich desshalb für neue Bildungen gehalten, weil ihre Oberfläche nicht das naturgemässe Ansehen der Conjunctiva, sondern einen eigenthümlichen, bald rosenrothen, bald silberfarbenen Glanz hat [6]). Mehrere Untersuchungen an Leichen und vielfache Abtragungen dieser Falten an Lebenden haben mir aber die Gewissheit verschafft, dass sie die zusammengeschrumpfte und verdickte Conjunctiva sind; denn sobald man sie durch Scheerenschnitte entfernt hat, gewahrt man einen ziemlich grossen Raum zwischen der untern Fläche des Augapfels und dem untern Theile des Augenlides, ein Raum der sich nur dadurch bilden kann, dass die degenerirte Conjunctiva sich zusammenzieht, und die hintere und innere Normalfalte zu bilden aufhört. Dieses Symblepharon, herbeigeführt durch Verkürzung der Conjunctiva bulbi et palpebrarum, kommt am häufigsten bei solchen Erblindeten vor, die an Phthisis bulborum in Folge heftiger Ophthalmieen, vorzüglich der Ophthalmia neonatorum und der sogenannten Ophthalmia contagiosa leiden, und es sind in allen Blindenerziehungs- und Blindenversorgungshäusern solche Fälle in ziemlich grosser Anzahl zu finden. Ich könnte die Beschreibung vieler geben, halte sie jedoch nach dem Gesagten für überflüssig. Nur eines Falles will ich gedenken, wo sich bei einer solchen Verkürzung der Conjunctiva, zwischen dem atrophischen Bulbus und der untern Palpebralconjunctiva ein Fluidum abgesondert hat, ein Hydrops conjunctivae palpebralis also vorhanden ist. In der Dresdner Blindenerziehungsanstalt lebt ein gewisser

---

6) Eble: „Ueber den Bau und die Krankheiten der Bindehaut des Auges. Wien 1828 in 8. mit Kupfertafeln," hat Tab. III. Fig. XIX hiervon eine Abbildung zu geben versucht.

Grofe. Er ist in Folge von Ophthalmia neonatorum durch Atrophie der Augäpfel gänzlich erblindet. Auf dem rechten Auge hat er die bemerkbarste Verkürzung und Verschrumpfung der Conjunctiva, auf dem linken atrophischen Auge dasselbe Leiden, nur mit der Eigenheit, dass der atrophische Augapfel unter der Conjunctiva des untern Augenlides liegt. Man sieht den Bulbus bei geöffneten Augenlidern nicht, sondern fühlt denselben hinter dem untern Augenlide, das dadurch, dass sich zwischen dem atrophischen Bulbus und der untern Palpebralconjunctiva ein Fluidum abgesondert hat, in die Höhe gehoben ist, so dass also mehr eine Ausdehnung des untern Augenlides nach oben, als eine Ectopia bulbi statt findet. Hier gesellt sich sonach zur Verkürzung und Verschrumpfung der Conjunctiva ein Hydrops, eine, so viel mir bekannt ist, noch nicht beschriebene Complication [7]).

Ausserdem kommt aber diese Verkürzung der Bindehaut öfters blos in der Mitte derselben, manchmal aber auch ganz in ihrer Ausbreitung, und zwar bei Menschen vor, die Jahre lang an dyscratischen Ophthalmieen gelitten haben, namentlich an scrophulös-catarrhalischen. Das Aussehen solcher Augen ist vorzüglich beim Abziehen des untern Augenlides eigenthümlich, weil bei jeder Bewegung des Bulbus die Falten, welche am untern Rande der Hornhautbindehaut zu der verkürzten innern Fläche des Augenlides gehen, den Bewegungen wenigstens theilweis folgen, und sich nach oben und unten bald ausdehnen, bald zusammenziehen. Auch in diesen leichten Fällen von Henosis ist die äussere Beschaffenheit der Falten ganz eigenthümlich und wird weiter unten eine ausführliche Beschreibung finden.

---

7) Fig. 3. Stellt diesen Fall im Durchschnitt gedacht vor. a. a. oberes und unteres Augenlid. b. Bindehaut des untern Augenlides. c. der atrophische, unter dem untern Augenlide befindliche Augapfel. Zwischen beiden befindet sich die hydropische Ansammlung.

Die Nachtheile dieses leichtern Grades des Symblepharon posterius sind für die durch langjährige Ophthalmieen an unangenehme Empfindungen, als: Spannen und Drücken im Auge gewöhnten Individuen nicht gross, wenn sich diese Falten nicht entzünden oder vergrössern. Dieses geschieht jedoch sehr häufig. Es bildet sich sodann eine nicht unbedeutende Schleimabsonderung im Auge, die vorzüglich am Morgen sehr lästig wird; hierdurch wird ein chronisch-entzündlicher Zustand unterhalten, und sehr bald erstrecken sich dann Gefässe in zahlreichen Windungen über die Falten der degenerirten Conjunctiva zur Cornea, und verursachen hier nicht selten Auflockerungen der Bindehaut oder Trübungen derselben, wodurch das Gesicht bedeutend beeinträchtigt wird; es ist dann Pflicht für den Arzt, die Heilosis zu heben. So häufig und so gern man sich schmeichelt, dieses Leiden durch äussere Mittel, als: Mercurius praec. albus oder ruber in Salbenform, durch Tinct. Theb. etc. zu entfernen, so nothwendig wird doch in fast allen Fällen die operative Behandlung dieses Uebels, welche man auf die Art am besten veranstaltet, dass man auf dem umgeklappten Augenlide die Conjunctivafalten mit einer kleinen Augenpincette fasst und sie durch Querschnitte, mit einer scharfen Cooperschen Scheere geführt, ganz abträgt. Die Blutung ist gewöhnlich sehr stark, und man sieht, wenn diese sistirt ist, dann die bereits erwähnte, hinter der Conjunctiva liegende Rinne zwischen Bulbus und dem untern Rande des Lides ganz deutlich vor sich. Es ist anzurathen, wenn man die Conjunctivafalten entfernt, den Scheerenschnitt sehr gross zu machen, und so die kranke Bindehaut der Ausbreitung des ganzen Augenlides nach abzutrennen; hierdurch allein gelingt eine gute Heilung, die dann nicht zu Stande kommen kann und wird, wenn nur ein kleiner Theil der Conjunctivafalten entfernt worden ist, weil sich immer die Wundränder leicht berühren können, und um so schneller zusammenkleben, je geneig-

ter die degenerirte aber jetzt verwundete Conjunctiva zur entzündlichen Reaction und zum plastischen Exsudate ist. In den vielen Fällen, wo ich die Operation veranstaltete und den grössten Theil jener Conjunctiva abgetragen hatte, verhinderte ich bei der grossen Neigung zum plastischen Exsudate die Agglutination durch fleissige Abduction des untern Augenlides, und durch zeitige Anwendung der Opiumtinctur, als Eintröpfelung. Diese gebrauchte ich öfters schon am vierten Tage nach der Operation. Kalte Umschläge nach derselben habe ich nie versäumt und stets sehr wohlthätig gefunden.

Der zweite Grad des Symblepharon posterius ist derjenige Zustand, wo die beschriebene Verkürzung der Conjunctiva noch stärker ausgebildet und wo diese Membran ausserdem so degenerirt ist, dass sie sich hinsichtlich ihrer Dicke der Cutis nähert [8]).

Dieser Zustand, auf welchen M. Jäger zuerst aufmerksam machte, und den später der Verfasser und Klingsohr näher prüften [9]), hat den Namen Ueberhäutung der Conjunctiva erhalten. Es ist hier nicht der Ort, diese Krankheit wieder zu besprechen, sondern es handelt sich hier nur um ein mit dieser Krankheit stets verbundenes Symptom, um das durch sie bewirkte Symblepharon posterius.

---

8) Fig. 4. Stellt den zweiten Grad des Symblepharon posterius, in Durchschnitt gedacht, dar. a. a. Oberes und unteres Augenlid. b. b. Das eigentliche Symblepharon durch Bildung einer harten Cellulosa zwischen der hintern Fläche der Augenlider und dem Bulbus entstanden. c. Bulbus. d. Die verdickte Conjunctiva.

9) Vergl. des Verfassers Aufsatz „Beobachtungen, Ansichten und Zweifel über die Xerosis conjunctivae“ in seiner Zeitschrift für die Ophthalmologie Bd. I. S. 65 — 79. und E. Klingsohr, Die Ueberhäutung der Bindehaut. Erlangen 1830. in 8. Mit einer Kupfertafel. S. 36.

In allen den Fällen von Ueberhäutung der Bindehaut die in der neuern Zeit von mir besprochen worden sind, ist ein completes oder partielles Symblepharon posterius vorhanden, was auch bei der gleichzeitigen Verkürzung der Bindehaut gar nicht anders sein kann, die von dem Augenlide zum Augapfel nicht so geht, dass sie sich über jenes hinweg zöge, eine Falte bildete, und dann von hier aus über die vordere Fläche des Bulbus ginge. Das obere Augenlid erhält in diesen Fällen eine ganz eigene Stellung, indem es in der Mitte durch Einrumpfung des Tarsus sich verkürzt, als sei ein Stück ausgeschnitten worden; oder als sey ein geringes Coloboma palpebrae vorhanden[10]). Dabei kann man das obere Augenlid vom Bulbus gar nicht abduciren, es hängt mit diesem durch die verkürzte und verdickte Conjunctiva zusammen; manchmal ist es als wolle die Natur durch Bildung von Querfalten in der verdickten Conjunctiva vor dem obern Augenlide, der Verkürzung dieses Organs, also gleichsam durch Bildung eines zweiten obern Augenlides, abhelfen. Am untern Augenlide ist die Verkürzung gewöhnlich bei weitem geringer, obgleich sie auch hier bedeutend ist. Die übrigen Symptome, welche der Ueberhäutung der Conjunctiva angehören, fehlen nicht, so wie eine grosse Menge von Falten vom Augenlide zum Bulbus und über diesen hinweg um die Hornhaut herum gehen. Ich möchte sagen die Conjunctiva stellt in diesen Fällen einen Vorhang dar, der unmittelbar von dem obern Augenlide an der vordern Fläche des Bulbus herab-

---

10) Ueber das Vorkommen des Coloboma palpebrae als morbus congenitus herrscht noch grosses Dunkel. Als Bildungsfehler kann diese Krankheit nach der oben gegebenen Bildungsgeschichte der Augenlider wohl nur durch theilweises oder gänzliches Fehlen des Tarsus entstehen, eine Ansicht, die ich zur strengen Prüfung empfehle. Vergl. Seiler's Beobachtungen ursprünglicher Bildungsfehler und gänzlichen Mangels der Augen etc. Dresden, 1833. Fol. p. 34.

ängt [11]). Hier befindet sich hinter der Conjunctiva, da vo dieselbe sich zwischen Bulbus und Augenlid herumchlagen sollte, eine grosse Anhäufung einer neu gebildeen, sehr verdickten Cellulosa, welche dicht mit der hinern Fläche jener Membran zusammenhängt [12]) und hier ie abnorme Verbindung zwischen dem hintern Theile des Augenlides und des Augapfels, sonach ein wahres Symlepharon posterius bildet. In einem gleich näher zu beschreibenden Falle habe ich die verdickte Conjunctiva ntfernt und genauer untersucht. Die vordere Fläche ieser Membran hat ganz das Ansehen der Cutis. Ich ah auf ihr bei genauerer Untersuchung durch die Lupe egelmässige, eckige Figuren, denen ähnlich, welche man ei näherer Betrachtung der Epidermis wahrnimmt; Haarbildung habe ich hier nicht sehen können. Dicht nter dieser obern Hautschicht, welche die verdickte Conunctiva ist, liegt eine Menge sehr verdickter Cellulosa, ie eine sehr feste und körnige Beschaffenheit und eine ehr dunkle Farbe hat. Eine neugebildete Hautschicht uf der eigentlichen Conjunctiva, sonach eine Ueberhäuung dieser Membran, habe ich nicht auffinden können. Diese Beobachtungen sind einem Falle entnommen, der n pathologischer Hinsicht manches Interessante zeigte. Es ist folgender:

Caroline Riedel aus dem Schönburgischen, wahrcheinlich durch Ophthalmia neonatorum erblindet, 12 ahr alt, ward im Jahre 1833 in die Dresdner Blindenrziehungsanstalt aufgenommen. Sie war auf beiden Augen durch Atrophia bulborum erblindet; auf dem linen gesellte sich zu dieser Krankheit noch eine sogenannte Ueberhäutung der Conjunctiva, durch welche ein Symlepharon posterius im höchsten Grade entstanden war, ndem die trockne, sehr verdickte und verkürzte Binde-

11) S. Fig. 4. d.
12) S. Fig. 4. b b.

haut die Augenlider zum Bulbus hinzog. Höchst merkwürdig waren die eigenthümlichen Figuren, die auf der vordern Fläche der degenerirten Bindehaut sich zeigten und die ein pterygiumartiges Ansehen hatten. Ich hielt es, da das Mädchen zur Operation Lust hatte, für rathsam, einen Operationsversuch zu machen, um hierauf für die Behandlung solcher Fälle zu lernen, in welchen bei vorhandener Verdickung der Bindehaut einige Durchsichtigkeit der Hornhaut vorhanden ist. Die Operation wurde auf folgende Weise veranstaltet: Ich dilatirte die Augenlidspalte an der äussern Commissur; ohne diesen vorbereitenden Schnitt ist es nicht möglich, zwischen den verkürzten und durch den operativen Einschnitt zur Contraction sehr geneigten Augenlidern und dem Bulbus zu operiren, und da diese Aufschlitzung der äussern Augenlidcommissur sehr schnell vernarbt, und fast gar keine Spur der Verwundung zurücklässt, so verdient sie häufigere Anwendung, als sie bis jetzt gefunden hat, zur leichtern und bessern Ausführung mancher Operation am Augapfel. Hierauf fasste ich von der äussern Seite aus, vermittelst einer scharfgreifenden Pincette, die verdickte Conjunctiva des obern Augenlides, und trug diese durch eine scharfe Coopersche Scheere stückweise zuerst oben ab; dasselbe machte ich, von aussen beginnend, am untern Augenlide, und hob hierdurch das Symblepharon. Dieses Abtrennen der verdickten Bindehaut von dem obern und untern Augenlide war nicht ganz leicht, weil diese Membran durch eine sehr körnige, feste und gefässreiche Cellulosa mit den Augenlidern zusammenhing; für die Kranke war diese Operation sehr schmerzhaft. Hierauf begann ich die Trennung der sehr verdickten Conjunctiva bulbi von dem Augapfel, was sich sehr leicht bewerkstelligen liess, da die Bindehaut hier nur durch sehr laxes Zellgewebe auf jenem festsass. Es geschah dieses ebenfalls mittelst Pincette und Scheere. In wenigen Minuten war dieser Theil der Operation vollendet. Kalte

mschläge auf das operirte Auge gemacht, verhinderten de starke entzündliche Reaction. Acht Tage hierauf rachte ich durch eine Verbindung, der bekannten Opetionsmethode des Entropiums, (der Ausschneidung einer autfalte aus dem Augenlide,) mit der Längendurchschneiung des eingeschrumpften Tarsus [13]) (Tarsotomia lon-

---

13) Seit längerer Zeit wende ich die Tarsotomia longitudinalis in der angegebenen Weise desshalb an, weil ausser einer Erschlaffung der äussern Augenlidbedeckungen bei sehr vielen Entropien eine Einschrumpfung des Tarsus vorhanden ist, die von der innern Seite des Tarsus ausgeht, und die ich in mehr als einer Beziehung mit ähnlichen Veränderungen an den Nägeln der Finger vergleichen möchte. Diese Einschrumpfung des Tarsus wird, wenn nicht Verkürzung des Augenlides zugleich mit vorhanden ist, durch die Tarsotomia longitudinalis radical gehoben. Die Art und Weise, wie ich diese Operation mache, ist folgende. Ich fasse mit einer etwas breiten Pincette, wozu sich eine verkleinerte Beer'sche Entropiumpincette noch mehr eignet, den äussern Rand des untern oder obern Augenlides, an welchem die Einschrumpfung des Tarsus statt findet, dicht vor der Einschrumpfung; stosse von innen nach aussen ein zweischneidiges Hornhautmesser durch das Augenlid hindurch, und durchschneide nun, die Thränenpunkte vermeidend, und in der Nähe derselben den Schnitt beginnend, der Länge nach das Augenlid, ohngefähr einen Drittel-Zoll vor der äussern Commissur der Lider, den Schnitt, der immer parallel mit dem Rand der Augenlider läuft, und von diesem ohngefähr 3 Linien entfernt ist, endigend. Oefters reicht das blosse Einsenken des zweischneidigen Hornhautmessers bis zu dessen grösster Breite in den Tarsus hin. Noch leichter ist dieselbe so auszuführen, dass man auf der von F. Jäger zu Augenlidoperationen bestimmten Hornplatte, welche unter das kranke Augenlid geschoben wird, den eingeschrumpften Tarsus der Länge nach spaltet. Hierauf trage ich auf die bekannte Weise ein Stück der äussern Hautbedeckung mit der Scheere ab, und lege die blutigen Hefte so an, dass der durch die Tarsotomia bewirkte äussere Wundrand der Cutis gefasst wird. Zwischen den Rändern des durchschnittenen, und durch die Aus-

pus papillare derselben zerstören, sind entweder bedeutend Verletzungen, welche die Augenlider und den Augapf zusammen treffen, oder es wird diese Art des Symblepharo durch Einwirken zerstörender Körper auf die genannte Organe erzeugt, als: Verbrennen durch ungelöschten Kalk concentrirte Säuern und andere ätzende Körper, z. B.: Sublimat, Höllenstein u. s. w., oder es entstehen durch solch Entzündungen der gemeinschaftlichen Bindehaut, die entwe der durch ihre Eigenthümlichkeit die Oberfläche dieses Organs mittelst Geschwürbildung zerstören, oder dasselbe s umändern, dass es zu Verwachsungen gebracht wird. Hierher gehören vor allen die bösartige, lang anhaltende, mi Collapsus bulborum häufig endigende Ophthalmia neonatorum, die scrophulös geborne Kinder befällt, sodann di catarrhalische Augenentzündung, welche dyscratische Individuen trifft, vorzüglich dann, wenn sie örtlich mit reizenden Mitteln misshandelt wird, und endlich die Opthalmia varioloso-ulcerosa.

Was die Entstehung des Symblepharon durch Verwundung betrifft, so sind diese Fälle selten. Einfache Verletzungen, namentlich Einrisse der Augenlider, können desshalb kein Symblepharon veranlassen, weil die unverletzte Bindehaut des Augapfels als Schleimhaut zur Agglutination mit der ihrer Lage nach correspondirenden und verletzten Stelle der Bindehaut des Augenlides nicht geschickt ist. Trifft aber die Verletzung die Schleimhaut der Augenlider und des Bulbus zugleich, und so, dass diese partiell verloren geht, und dass die ihrer Bindehaut beraubten Stellen der Augenlider und des Augapfels sich gegenseitig berühren, so ist durch die auf diesen Stellen nun eintretende adhaesive Entzündung die nächste Bedingung zum Symblepharon gegeben, die im Anfange häufig verkannt wird, und bei etwa verordneter anhaltender Compression der Augengegend durch Verbandstücke fast immer zu einem unheilbaren, das Angesicht des Verwundeten beeinträchtigenden und sehr verstellen-

len Symblepharon führt. Oefters gesellen sich in diesen Fällen zu der Verwachsung des Augenlides mit dem Augapfel Dislocationen jenes z. B. Ectropium, so dass dann ein complicirtes Symblepharon entsteht (s. Fig. 6). Zur Erläuterung dieses Satzes diene folgende Kranken- und Operationsgeschichte.

Johanne Fr., ein junges starkes Mädchen von 19 Jahren, litt an epileptischen Krämpfen, welche von Zeit zu Zeit, jedoch im Ganzen selten, eintraten. Während eines solchen Anfalls stürzte das Mädchen einst an einem Fensterladen nieder, und verwundete sich an einem kleinen dort befindlichen Haken das rechte Auge so, dass derselbe in der Gegend des Thränenpunktes das rechte obere Augenlid ganz zerriss und in den Augapfel drang. Als man die Kranke aufhob, fand der herzugerufene Wundarzt die doppelte Verwundung des Augapfels und des Augenlides. Der ohne Berücksichtigung der in diesem Falle nöthigen Vorsichtmaassregeln angelegte Verband wirkte zurückend auf das verwundete Auge und beförderte die zu verhindernde gegenseitige Berührung der der Conjunctiva beraubten Stellen des Augapfels und Augenlides, so dass ein Symblepharon sich sehr bald bildete. Dazu kam, dass die Verwachsung sich so gestaltete, dass das obere Augenlid sich halb umbog, und dass sonach ein Ectropium zu dem Symblepharon sich gesellte (Fig. 6.). Die Entstellung des Gesichtes war sehr bedeutend. Obgleich die Verwundung das obere Augenlid bereits sehr verkürzt hatte und der Fall unheilbar schien, gab ich doch dem Wunsche des seiner Verheirathung nahen Mädchens nach, und operirte das Symblepharon desshalb, damit die Kranke wenigstens an ihrem Trauungstage ein künstliches Auge tragen könne, denn der Augapfel war atrophisch. Durch eigene und fremde Erfahrung belehrt, dass die blosse Ablösung des angewachsenen Augenlides vom Bulbus, und alle Vorkehrungen, die nach der Operation eintretende Synechie zu verhindern unnütz sind, und in Berücksichtigung,

dass einzelne glückliche Operationen der Art [13]) leichtere und sehr kleine Symblepharen betrafen und zu den Ausnahmen gehören, fasste ich den Gedanken, die Operation dadurch dem Gelingen näher zu bringen, dass ich bei der Lösung des Augenlides vom Bulbus verhinderte, dass nicht zwei in einen Zustand von plastischer Entzündung durch den operativen Eingriff versetzte Flächen entstehen könnten. Diese einzige Bedingung des Nichtverwachsens nach der Operation konnte nur dadurch erreicht werden, dass ich die Operation in zwei Zeiträumen und auf folgende Weise verrichtete. Ich trennte das mit dem Bulbus verwachsene Augenlid so, dass ich rings um der verwachsenen Stelle des Augenlides mittelst eines feinen Messers die allgemeinen Hautbedeckungen desselben in Triangelform durchschnitt, so dass das angewachsene Stück des Augenlides auf dem Bulbus in Triangelform sitzen blieb, hierauf vereinigte ich das jetzt durchschnittene und durch einen Substanzverlust verkleinerte obere Augenlid über dem auf dem Augapfel sitzen gebliebenen Palpebralhautstück vermittelst feiner umschlungener Insectennadeln, wozu allerdings ein nicht unbedeutender Einschnitt im äussern Augenwinkel nöthig ward, um die blutige Vereinigung des durch den Substanzenverlust verkleinerten Augenlides zu bewerkstelligen. Die Entstellung des Gesichts ward durch diese Operation bedeutend verringert, und die Kranke trug beim Trauungsact ein künstliches Auge, das sie später jedoch nur selten einlegte, weil die Spannung im Auge dadurch sehr vermehrt ward, und weil sie sich zur Fortsetzung der Operation, welche die Entfernung des auf dem collabirten Augapfel sitzenden Hautstückchens beabsichtigte, nicht entschliessen wollte.

---

13) Benedict. Handbuch der Augenheilkunde. Bd. III. p. 102. Leipzig in 8. 1824.

Bei weitem häufiger aber kommt die gleichzeitige Zerstörung der Oberfläche, oder des Corpus papillare der Bindehaut des Augapfels und der Augenlider durch ätzende Stoffe vor, was vorzüglich durch Pulverexplosionen, ungelöschten Kalk, concentrirte Säuern, geschieht, und was ich auch nach Explosionen beobachtet habe, die bei der nicht vorsichtig geschehenen Bereitung mancher zu künstlicher und farbiger Illumination bestimmter Antimonialpräparate sich ereigneten und das Auge trafen.

Alle diese Verwundungen kenne ich aus vielfachen Erfahrungen. Je grösser hier die Menge des zerstörenden Stoffes ist, welcher zwischen Lider und Augapfel dringt, je intensiver ferner die corrodirende Thätigkeit desselben wirkt, desto ausgebreiteter und desto schneller geht die Bildung des Symblepharon vor sich, indem sich aus den zerstörten und dann ulcerirenden Bindehautstellen des Augapfels und des Augenlides üppige und feste Granulationen erheben, sich gegenseitig berühren und sodann fest verwachsen. Diese Synechie der Augenlider mit dem Augapfel kann nun eine complette oder partielle seyn, und zwar in doppelter Hinsicht. Es können nämlich entweder beide Augenlider gleichzeitig mit dem Augapfel verwachsen, wozu dann sehr häufig eine krankhafte Verbindung der Augenlider untereinander sich gesellt (Symblepharon cum Anchyloblepharo); oder es kann das Symblepharon blos an einem Augenlide stattfinden, während das andere von jener Metamorphose frei geblieben ist. In letzterem Falle kommen wiederum verschiedene Verwachsungsarten vor, entweder erstreckt sich die Synechie blos über einen Theil des Augenlides, oder über die gesammte Palpebra. Im erstern Falle sind meistens die Seitentheile verwachsen. So wird jeder Arzt, welcher viele Augenkranke zu sehen Gelegenheit hat, mit mir die Bemerkung gemacht haben, dass ein partielles Symblepharon in der Gegend des Thränenpunktes, und zwar eine organische Verklebung des untern wie des

obern Augenlides mit der Caruncula lacrymalis, ga
nicht selten vorkommt. Solche partielle Symblepharen
sind sehr klein; sie sind meistens die Folge chronische
und dyscratischer Encanthen bei ältern Personen, nament
lich bei Frauen. Da die Function der Thränenpunkt
nicht immer gestört ist, oder wenn dieses bei einem
Thränenpunkte der Fall ist, die Function des andern un
gestört sich zeigt, so sind die Folgen solcher kleiner
Verwachsungen nicht gross, wenigstens beeinträchtigen
sie das Gesicht und die Bewegung des Augapfels und der
Augenlider nicht. Ganz anders verhält sich dieses dann,
wenn zu beiden Seitentheilen und am convexen Theile
des Tarsus die Verwachsung des Augenlides mit dem
Bulbus stattfindet, oder wenn die Verwachsung in der
Mitte der Palpebra sich gebildet hat. Hierdurch wird
nicht selten die Normalstellung des Augenlides verändert,
da dasselbe entweder sich zusammenzieht oder sich
verlängert, je nachdem die Verwachsung unterhalb oder
oberhalb der Cornea sich gebildet hat; endlich erstreckt
sich aber auch der Einfluss dieser Symblepharonarten
auf die Stellung der Augenwimpern, indem durch eine
sehr innige Verwachsung eines Theils der Augenlider
mit dem Bulbus nicht selten jener etwas nach innen sich
umkehrt, so dass dann die Augenwimpern den Augapfel
reizen und partielles Entropium mit dem Symblepharon
vorkommt. In allen diesen Fällen ist das Gesicht sehr
gestört, meistens ganz aufgehoben, und die vordere Flä
che des Bulbus fast immer für den Durchgang der Licht
strahlen ungeschickt. Je ausgebreiteter dies Symblepha
ron ist, desto inniger und fester ist auch gewöhnlich die
Verwachsung; diese zeigt, wenn man sie trennt, ein sehr
festes, cellulöses, gefässreiches Gewebe, was sich biswei
len ziemlich tief in das Parenchym der Cornea oder Sce
rotica, oder der Augenlidsubstanz erstreckt, und mit die
sem so verschmilzt, dass man die Grenzen des einen oder
andern Organs gar nicht bestimmen kann (Fig. 7.),

Nur bei kleinen Symblepharen dieser Art, oder, um deutlicher zu seyn, nur dann, wenn die Verwachsung am Bulbus mit der Palpebra sich nicht weit erstreckt, kann eine Operation nützlich werden; bei grössern Symblepharen wirkt jede Trennung des kranken Gewebes nur schädlich ein, indem die der Operation folgende Entzündung in der festen Cellulosa die grosse Neigung derselben zur üppigsten Granulation und zur festesten Verwachsung befördert, die dann weder durch innere noch äussere pharmaceutische Mittel, noch durch mechanische Vorrichtungen verhindert werden kann.

Dieses Leiden der Augenlider, entstanden durch eine Zerstörung zweier sich gegenseitig berührender Stellen der Bindehaut und der darunter liegenden Cellulosa, erinnert auf das Lebhafteste an ähnliche Leiden in ähnlichen Gebilden, z. B. an die Verengungen der Urethra, verursacht durch die Exulceration mehrerer Theile ihrer Membrana mucosa und durch darauf folgende eigenthümliche Granulation, welche partielle oder complete Verwachsung der Urethra zur Folge haben kann.

Die zweite Klasse des Symblepharon anterius, oder der Verwachsung der innern Fläche der Augenlider mit der vordern Fläche des Bulbus, ist diejenige, welche durch Excrescenzen auf der Conjunctiva ophthalmica et palpebralis verursacht wird. Bekanntlich sind es vorzüglich die Schleimhäute, auf denen neue Bildungen vorkommen; und hiervon macht die Schleimhaut des Auges keine Ausnahme, wenn auch auf ihr dieselben nicht so ganz häufig entstehen[15]), als an andern Stellen dieses Organsystems.

Die Excrescenzen, welche Ursache eines Symblepharon anterius werden, sind eigenthümliche ligamen-

15) S. des Verfassers Zeitschrift für die Ophthalmologie, Bd. II. pag. 393. und 482.

töse Stränge, die meistens dadurch entstehen, dass durch äussere Schädlichkeiten, namentlich durch Eindringen corrodirender Substanzen zwischen die Augenlider, einander berührende Stellen der Conjunctiva palpebralis et bulbi nicht durchaus zerstört, sondern nur auf ihrer Oberfläche excoriirt werden, durch welche organische Veränderung diese Stellen der Bindehaut in ein lymphatisches Exsudat verfallen, was auf Schleimhäuten bekanntlich zu den Seltenheiten gehört. Bei der fortdauernden Bewegung der Augenlider und des Augapfels kommt in solchen Fällen eine unmittelbare Synechie nicht zu Stande, sondern die beginnende, durch den lymphatischen Stoff verursachte krankhafte Verbindung wird, während sie noch nicht ganz fest geworden ist, gedehnt, und so bilden sich denn jene ligamentösen Stränge, die bald ziemlich breit, bald rund, bald in geringer, bald in grösserer Menge vorhanden sind, öfters vom Anfange bis zum Ende gleich schmal oder gleich breit sind, während sie in einzelnen Fällen an der einen Seite ziemlich breit entspringen, und dünner und dünner werdend auf der andern endigen; dadurch entsteht bisweilen eine pyramidale Form jener neuen Bildungen, deren Basis auf dem Auge sitzt, während die Spitze zur innern Fläche des obern Augenlides sich begiebt (Fig. 6.), ein für die bald zu beschreibende Operationsweise sehr günstiges Verhältniss. Aehnliche pathologische Bildungen sah ich in der Urethra und in der Vagina, dort als Folgen bösartiger und vernachlässigter oder reizend behandelter Tripper, hier in Folge von verzögerten Geburten, die durch gewaltsam vollbrachte Accouchements beendigt worden waren und welche Entzündung der Scheide und der Blase verursacht hatten.

Die pathologisch-anatomische Untersuchung solcher ligamentöser Gebilde zeigt nichts anderes, als ein Conglomerat einer festen, organischen, nicht gefässreichen

ondern cellulosen Masse, deren Oberfläche meistens roth st und sich von dem Gewebe der Schleimhäute durch Mangel an Glanz unterscheidet. Sie sind ziemlich fest, nd mögen wohl bisweilen selbst eine knorplige Beschaf-enheit annehmen, die ich jedoch bis jetzt umsonst ge-ucht habe. Andere neue Bildungen auf der Conjunctiva ulbi et palpebralis, als Ursachen des Symblepharon an-erius, kenne ich nicht.

Anleitung zu einer neuen Operationsmethode für einige Arten des Symblepharon anterius.

Die Absicht bei der Ausführung dieser neuen Ope-ationsweise des Symblepharons ist: die Ursache, welche as stete Misslingen der bisherigen Operationsweisen des ymblepharon bedingte, zu entfernen, nämlich: die Ent-tehung zweier ihrer Conjunctiva beraubter, und dadurch n plastische Absonderung oder in Granulation gesetzter nd zu Verwachsung geneigter Wundflächen. Die Zahl er Vorrichtungen, diesen Unfall zu beseitigen, ist gross, ber keine derselben hat den Zweck erreicht, die krankhaft erbunden gewesenen und durch die Operation getrenn-en Organe getrennt zu erhalten. Die Wichtigkeit des ollständigen Gelingens der Operationen des Symblepha-on besteht darin, dass man das mit dem Augapfel ver-vachsene Augenlidstück von dem Augenlidrande aus mschneidet, auf dem Bulbus sitzen lässt und über hm die Vereinigung des verwundeten Augenlides be-virkt, die ohne Verwachsung mit dem Bulbus dann u Stande kommt. Nur beim wahren Symblepharon nterius partiale, einerlei, ob durch Granulation der Bindehaut oder durch Excrescenzen auf derselben verur-acht, ist diese Operationsweise indicirt, welche um so essern Erfolg haben wird, je kleiner die Stelle der Verwachsung zwischen Augenlid und Auge ist, die je-

doch auch bei grössern Symblepharen ihren Zweck nicht verfehlen dürfte. Sie wird, nachdem man durch eine genaue Untersuchung bei stark abducirtem Augenlide von der Art und Weise und der Ausbreitung des Symblepharon sich überzeugt hat, auf folgende Weise verrichtet. Mittelst eines scharfen Staarmessers oder eines feinen länglichen Bistouris durchschneidet man das durch einige Sonden in der Nähe der Verwachsung stark in die Höhe gehobene Augenlid so, dass man dicht um die Verwachsung herum in triangulärer Form das verwachsene Stück des Augenlides von den freien Theilen dieses Organs von den allgemeinen Hautbedeckungen aus trennt; die Stelle des Augenlides, wo dasselbe mit dem Augapfel verwachsen ist, bleibt an dem Bulbus sitzen, und das Augenlid hängt, in zwei Lappen getheilt und in der Mitte eines grösseren oder eines geringeren Theils seiner Substanz beraubt, herunter. Man muss sich bemühen, die Schnitte im Augenlide nicht mit schräger, sondern gerader Klinge zu führen, um den Bulbus nicht zu verletzen. Ist die Blutung durch kaltes Wasser gestillt, denn Ligaturen, selbst feine, anzuwenden, ist wegen der wünschenswerthen Heilung per primam intentionem, nicht rathsam, so ist zu versuchen, ob eine zur Heilung nöthige Berührung der Wundränder des durchschnittenen Augenlides zu bewirken ist. Kann dieses wegen zu grossen Substanzverlustes nicht geschehen, so wird die Verlängerung des äussern Stückes des durchschnittenen Augenlides nothwendig, die sich dadurch sehr bald bewerkstelligen lässt, dass man die Trennung des Augenlides bis zum obern oder untern Rande der Orbita fortsetzt, und je nachdem die Synechie am obern oder untern Augenlide stattfindet, durch kühnes Einstossen eines schmalen Bistouris zwischen dem äussern Theile des Orbitalrandes und die allgemeinen Bedeckungen, diese in der nothwendigen Länge von der Knochenhaut los trennt, und so den äussern Theil des durchschnittenen Augenlides nach Bedürfniss verlän-

ert [16]). Hierdurch wird die innigste Berührung der Wundränder des durchschnittenen Augenlides möglich, ie man dadurch erhält, dass man drei bis vier feine nschlungene Insectennadeln so einlegt, dass der übrig-ebliebene Theil des Tarsus dabei gefasst wird. Sollte ie Spannung in der Wunde sehr gross seyn, so lässt ch in der Nähe des äussern Orbitalrandes, dicht ober-alb der Augenbraunen oder am untern Theile der Or-ita, die allgemeine Bedeckung durch einen halbcirkel-rmigen tiefen Einschnitt trennen und dadurch die Span-ung heben; oder es ist manchmal noch vortheilhafter, en äussern Augenwinkel zu dilatiren, um dadurch Sub-anzersatz für den durch Ausschneidung verloren ge-ngenen Theil des Augenlides zu erhalten. Nothwendig ird es, in dem Falle, wo man die allgemeinen Be-eckungen von dem Orbitalrande abgetrennt hat, durch uflegen einer schmalen mit Emplastrum adhaesivum be-richenen gradnirten Compresse gegen den Orbitalrand hin, chdem man die hier vom Knochen abgelöste Hautbe-eckung nach dem äussern Theile des durchschnittenen ugenlides geschoben hat, dieselbe in dieser Lage so nge zu erhalten, bis eine neue Verwachsung in der ähe dss Orbitalrandes eingetreten, und die Augenlid-unde vernarbt ist. Das Letztere geschieht sehr bald, rzüglich dann, wenn man durch Anwendung kalter berschläge so glücklich ist, die entzündliche Reaction f der plastischen Stufe zu erhalten. Vom dritten Tage löst man nach und nach die umwundene Insectenna-lnath, wobei aber zu erinnern ist, dass die Vereinigung r Wundränder am Augenlidrande die ganze Aufmerk-

---

16) Vergl. hierüber des Verfassers Operationsverfahren beim Ectropium a caric marginis orbitalis in dessen Zeitschrift für die Ophthalmologie. Bd. I. Heft I. pag. 48.; und F. Jägers Encheiresen in J. T. Dreyer nova blepharoplastices methodus. Vindobonae 1831. in 8. c. Tab. lithogr. II.

samkeit des Arztes verlangt, da gerade hier sehr leich
die gänzliche Vereinigung misslingt und ein unangenehm
entstellender Spalt zurückbleibt. Das ist der Theil de
Operation, welcher im ersten Zeitraume gemacht wird
Das über demjenigen Palpebralhautstücke, welches au
dem Augapfel sitzen geblieben ist, vereinigte Augenli
hat auf seiner innern Fläche eine gesunde Schleimhaut
die der Verwachsung an und für sich in diesem Zustand
nicht fähig ist; sie kommt mit der äussern Fläche de
mit dem Augapfel verwachsenen Palpebralhautstückchens
also mit der Epidermis in Berührung; das sind zwe
Membranen, die keine Neigung zur gegenseitigen orga-
nischen Verklebung haben. Finden sich auf dem zurück-
gebliebenen Palpebralstückchen Wimpern, so müssen dies
ausgezogen werden, eine Operation, die beim Wieder-
wachsen derselben wiederholt werden muss, bis durch
den spätern Operationsact dieses entfernt wird. Ist das
Symblepharon durch balkenartige Excrescenzen entstan-
den, so wird die Ausschneidung eines Stückes aus dem
Augenlide um so leichter zu machen seyn, wenn die
Spitze jener Balken auf ihm und die Basis derselben auf
dem Augapfel sitzt, da jene gewöhnlich sehr klein ist,
und dann nur ein kleines Stück aus der Palpebra ausge-
schnitten zu werden braucht. In den Fällen, wo Atro-
phia Bulbi oder Degeneration der Cornea in der Art da
ist, dass an eine Wiederherstellung der Sehkraft nicht
gedacht werden kann, wo es sich demnach bei der Ope-
ration des Symblepharon um Beseitigung der Entstellung
des Gesichtes, oder darum handelt, ein künstliches Auge
einlegen zu können, reicht dieser Operationsact hin. In
dem von mir beobachteten und operirten Falle (p. 21.)
nahm die Epidermis des auf dem collabirten Augapfel
sitzen gebliebenen Augenlidstücks schon nach weni-
gen Wochen eine schleimhautähnliche Beschaffenheit

an[17]) und das ganze Palpebralstück verkleinerte sich bedeu-
end. Nur dann, wenn das auf dem Bulbus sitzengebliebene
Palpebralstück reizend auf das Augenlied oder das Auge
selbst einwirkt, ist dasselbe zu entfernen, was jedenfalls
auch dann geschehen muss, wenn Hoffnung vorhanden
ist, durch Abtragung desselben die verloreu gegangene
Sehkraft wieder herzustellen. Das ist der Zweck des
zweiten Operationsactes.

Dieser wird dann vollzogen, wenn die Vernarbung
les durchschnittenen Augenlides zu Stande gekommen ist,
nd wenn dasselbe sich überhaupt gut gestaltet hat. Man
eginnt den Operationsact damit, dass man die Augenli-
er durch Gehülfen gehörig vom Bulbus abziehen lässt.
st dieses schwer, und ist sonach das auf dem Augapfel
itzende Palpebralhautstück dem Operateur nicht zugäng-
ich, so dilatire er ohne Bedenken den äussern Augen-
inkel, um hierdurch Raum zur Ausführung der Opera-
ion zu gewinnen. Nach den Regeln der Kunst und mit
Behutsamkeit verrichtet man hierauf die Abtrennung je-
es Palpebralhautstückes vom Augapfel, es mag mit
em Bulbus durch balkenartige Excrescenzen befestigt,
der durch Granulationsbildung mit ihm zusammenge-
achsen seyn. Ist dieses geschehen, so stillt man die
Blutung, reinigt das Auge vom Coagulum, macht meh-
ere Tage hindurch kalte Umschläge auf das Auge, und
iederholt alle zwei bis drei Stunden Einspritzungen von
altem Wasser, die später mit Injectionen einer durch
armes Wasser diluirten Aqua vegeto-mineralis Goulardi
u vertauschen sind. Die durch die Extirpation wund
ewordene Stelle des Auges findet die ihr jetzt gegen-
berliegende innere Fläche des Augenlides gesund, und

---

17) Vergl. J. F. Dieffenbach's (der Aehnliches an einer künstlich gebildeten Vorhaut beobachtete) Chirurg. Erfahrungen, I. Abtheil. Berlin in 8. 1829. mit lithographischen Zeichnungen. pag. 68.

kann sonach nicht mehr mit ihr verwachsen; die eintretende Granulation auf dem Augapfel ist möglichst bald durch Blei- oder Zinkmittel wohl auch selbst durch eine Auflösung des Argenti nitrici mit Opium in Wasser zur Ueberhäutung und sonach zur Heilung zu bringen, wobei aber zu erinnern ist, dass eine Pellucidität derselben schwerlich zu erlangen seyn dürfte.

So wären denn die verschiedenen Arten des Symblepharon, wie die Genesis dieser Krankheit und pathologisch-anatomische Untersuchungen sie zeigen, nach ihren Ursachen und ihren verschiedenen Sitzen, in naturgemässer Ordnung beschrieben. Möge diese Darstellung, der eine neue theilweiss auf Erfahrung bereits gegründete, theilweiss der Analogie entnommene Operationsweise für einzelne Arten des Symblepharon angereiht ist, dazu beitragen, ein leider häufig unheilbares, das Auge zerstörendes und das Angesicht entstellendes Leiden seinem Wesen nach gründlicher als es bereits geschah, zu erforschen!

Fig. I.

Fig. II.

Fig. III.

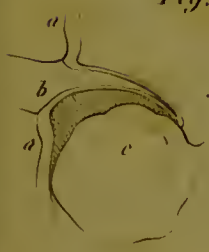

Fig. IV.

Fig. V.

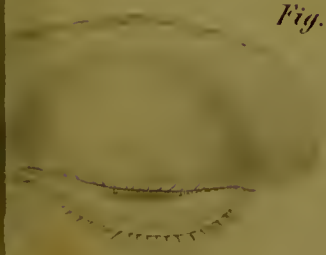

Fig. VI.

Fig. VII.



Erklärung der Kupfertafel.

Fig. 1. Stellt den Idealdurchschnitt eines menschlichen Auges sammt Augenlidern aus einem ungefähr viermonatlichen Embryo dar, um die Ausbreitung der Conjunctiva über die innere Fläche der Augenlider und die vordere Fläche des Augapfels anschaulich zu machen.

a. a. Die Stelle, wo die Conjunctiva von den hintersten Theilen der Augenlider zu der vordern Fläche des Augapfels sich begiebt.

b. Stelle, wo der Augenlidspalt, ehe die Augenlider sich berühren, war, und wo er später, kurz vor oder gleich nach der Geburt des Kindes sich wieder öffnet.

c. Augapfel.

d. Sack, den die Bindehaut des Auges und die Palpebralconjunctiva bilden. Hier ist der Sitz des Symblepharon anterius.

Fig. 2. Ist die Zeichnung eines Idealdurchschnittes eines Auges, an dem sich eine Henosis oder der geringere Grad des Symblepharon posterius durch Verkürzung und beginnende Verdickung der Conjunctiva gebildet hat.

a. a. Verkürzte Augenlider.

b. b. Stellen, bis wohin sich die Conjunctiva im Normalzustande erstrecken sollte, wo sich aber jetzt ein leerer Raum befindet.

c. Augapfel.

d, d. Augenliderrand mit der nicht weit davon zu dem Augapfel übergehenden, etwas verdickten Conjunctiva.

Fig. 3. Ein Idealdurchschnitt eines ähnlichen Auges mit Hydrops conjunctivae und Atrophia bulbi complicirt.

a. a. Augenlider.

b. Unteres Augenlid.

c. Atrophischer Augapfel.

Zwischen c. und b. ist eine hytropische Ansammlung.

Fig. 4. Höherer Grad des Symblepharon posterius, durch Verkürzung und Verdickung der Bindehaut herbeigeführt.

a. a. Die Augenlider, auf deren

b. b. innern Fläche man verdicktes Zellgewebe in Menge sieht, welches das wahre Symblepharon posterius darstellt.

c. Der Augapfel.
d. Die verdickte Bindehaut des Auges.

Fig. 5. Abbildung eines Symblepharon anterius, durch neue Bildungen auf der Schleimhaut des Augapfels und der Schleimhaut des obern Augenlides entstanden.

Fig. 6. Darstellung eines mit Ectropium des obern Augenlides complicirten Symblepharon, welches sich, in Folge von Zerreissung des Augenlides und Rhexis bulbi, gleichzeitig durch äussere Schädlichkeiten herbeigeführt, gebildet hat.

Fig. 7. Giebt die Ansicht eines Symblepharon palpebrae inferioris, welches von dem Bulbus abgetrennt ward. Man sieht wie hier von hinten nach vorn zu den beiden Augenlidwinkeln die Verwachsung des untern Augenlides mit dem Bulbus vorgeschritten ist, und durch welche dichte Cellulosa diese Verwachsung gebildet wird. Merkwürdig ist es, dass die Stelle, wo der Tarsus liegt, von der Verwachsung frei geblieben ist.